



Seminarios de la Fundación Española de Reumatología

www.elsevier.es/semreuma



Revisión

Maniobras exploratorias del hombro doloroso

Lucía Silva Fernández*, Teresa Otón Sánchez, Mónica Fernández Castro y José Luis Andréu Sánchez

Servicio de Reumatología, Hospital Universitario Puerta de Hierro Majadahonda, Majadahonda, Madrid, España

INFORMACIÓN DEL ARTÍCULO

Historia del artículo:

Recibido el 31 de marzo de 2010

Aceptado el 6 de abril de 2010

Palabras clave:

Hombro

Exploración física

Diagnóstico

RESUMEN

El dolor de hombro es uno de los motivos de consulta más frecuente en la práctica clínica habitual. Su diagnóstico puede resultar difícil debido al amplio espectro de etiologías posibles. La exploración física del hombro es especialmente relevante en la patología de partes blandas, ya que existen diversas maniobras específicamente dirigidas a explorar estructuras concretas. En este artículo se revisan las maniobras del examen físico del hombro dirigidas a explorar el espacio subacromial, los tendones del supraespinoso, infraespinoso, subescapular y bíceps, la inestabilidad de la articulación glenohumeral y la articulación acromioclavicular. Se revisa también la utilidad diagnóstica de cada una de ellas comparada con diversos patrones oro.

© 2010 SER. Publicado por Elsevier España, S.L. Todos los derechos reservados.

Clinical tests for the assessment of shoulder pain

ABSTRACT

Shoulder pain is one of the most common presenting complaints in daily clinical practice. The assessment of patients with shoulder pain is usually complicated due to the wide variety of possible etiologies. Physical examination of the shoulder is especially important in the assessment of soft tissue disorders, since there are a number of physical examination manoeuvres specifically designed to examine particular structures. In this article, the various clinical tests and their diagnostic utility for examining subacromial impingement, supraspinatus, infraspinatus, subscapularis and biceps tendons, gleno-humeral instability and the acromioclavicular joint are reviewed and compared with procedures considered as the gold standard.

© 2010 SER. Published by Elsevier España, S.L. All rights reserved.

Keywords:

Shoulder

Physical examination

Diagnosis

Introducción

El dolor de hombro es uno de los motivos de consulta más frecuente en pacientes de todas las edades en la práctica clínica habitual. Se estima que la prevalencia del dolor de hombro autorreferido es de un 16–26%^{1,2}. Su incidencia anual es de 15 episodios nuevos por cada 1.000 pacientes atendidos en Atención Primaria, siendo en este contexto el tercer motivo de consulta más frecuente^{2,3}. En ocasiones, puede resultar difícil establecer sus causas debido a la compleja anatomía de la articulación del hombro y al amplio espectro de patología subyacente. La mayoría de las causas de hombro doloroso se pueden encuadrar en 3 categorías: afectación de tejidos blandos, daño o inestabilidad articular y artritis. La incidencia de las lesiones tanto tendinosas como articulares aumenta con la edad a medida que los tejidos blandos se van debilitando y degenerando progresivamente, aunque los microtraumas repetidos o el sobreuso debido a actividades

profesionales o deportivas también son una causa habitual de las lesiones de partes blandas en pacientes de todas las edades^{3,4}.

La exploración física del hombro es especialmente relevante en la patología de partes blandas, ya que existen diversas maniobras específicamente dirigidas a explorar estructuras concretas. En algunos casos una correcta exploración del paciente con hombro doloroso puede evitar la realización de pruebas diagnósticas costosas e incómodas para el paciente⁵.

En este artículo se revisan las maniobras de la exploración física del hombro y su utilidad diagnóstica. En la *tabla 1* se muestra una relación de las diferentes maniobras, su interpretación y su utilidad diagnóstica.

Maniobras de exploración del espacio subacromial

Arco doloroso

Consiste en la abducción activa del brazo. Si existe compromiso subacromial el dolor aparece alrededor de los 60–90° grados

* Autor para correspondencia.

Correo electrónico: lsilvaf.hpth@salud.madrid.org (L. Silva Fernández).

Tabla 1
Utilidad diagnóstica de las diferentes maniobras exploratorias del hombro

Maniobra	Interpretación si es positiva	Estudio y año	N.º ptes	Patrón oro	S (%)	E (%)	RV+	
Arco doloroso	Compromiso subacromial	Park et al ⁸ 2005	552	Cirugía	74	81	3,89	
		Calis et al ⁶ 2000	125	Infiltración subacromial	33	81	1,67	
Impingement de Neer	Compromiso subacromial	Park et al ⁸ 2005	552	Cirugía	68	69	2,17	
		Calis et al ⁶ 2000	125	Infiltración subacromial	89	31	1,28	
		MacDonald et al ¹¹ 2000	85	Cirugía	77	63	2,05	
		Bak & Fauno ⁵⁵ 1997	72	Cirugía	39	98	19,5	
		Leroux et al ¹⁵ 1995	55	Cirugía	89			
Hawkins-Kennedy	Compromiso subacromial	Park et al ⁸ 2005	552	Cirugía	72	66	2,12	
		Calis et al ⁶ 2000	125	Infiltración subacromial	92	25	1,23	
		MacDonald et al ¹¹ 2000	85	Cirugía	89	60	2,23	
		Bak & Fauno ⁵⁵ 1997	72	Cirugía	80	78	6,62	
		Leroux et al ¹⁵ 1995	55	Cirugía	87			
Yocum	Compromiso subacromial	Leroux et al ¹⁵ 1995	55	Cirugía	78			
Jobe	Dolor: tendinitis del supraespinoso	Silva et al ¹² 2008	29	RM	79	40	1,32	
Drop arm	Rotura del supraespinoso	Park et al ⁸ 2005	552	Cirugía	53	82	3	
		Boileau et al ¹⁷ 2004	21	Cirugía	81			
		Holtby & Razmjou ¹⁸ 2004	50	Cirugía	41	70	1,4	
		Litaker et al ¹⁹ 2000	448	Artrografía doble contraste	64	65	1,8	
		Itoi et al ²⁰ 1999	143	Cirugía y RM	89	50	1,8	
		Hertel et al ²¹ 1996	87	Cirugía	84	54	2	
		Leroux et al ¹⁵ 1995	55	Cirugía	86	50	1,7	
Patte	Tendinitis del infraespinoso	Park et al ⁸ 2005	552	Cirugía	35	88	2,9	
		Murrell & Walton ²⁴ 2001	400	Cirugía	10	98	5	
Infraespinoso (Rotación externa contra resistencia)	Rotura del infraespinoso	Leroux et al ¹⁵ 1995	55	Cirugía	Dolor: 92	30	1,31	
		Park et al ⁸ 2005	552	Cirugía	Debilidad: 83	61	2,13	
		Itoi et al ²³ 2006	149	Cirugía y RM	42	90	4,2	
Napoleón	Debilidad o rotura del subescapular	Walch et al ²⁶ 1998	54	Cirugía	Dolor: 54	54	1	
		Litaker et al ¹⁹ 2000	448	Artrografía	Debilidad: 84	53	1,76	
		Barth et al ²⁷ 2006	68	Cirugía	Debilidad: 79	67		
		Scheibel et al ²⁸ 2005	16	Cirugía y RM	Debilidad: 76	57		
Gerber	Rotura del subescapular	Barth et al ²⁷ 2006	68	Cirugía	25	98	11,9	
		Scheibel et al ²⁸ 2005	12	Cirugía y RM	69			
		Hertel et al ²¹ 199	53	Cirugía	18	92	2,3	
		Scheibel et al ²⁸ 2005	12	Cirugía y RM	58			
		Hertel et al ²¹ 199	53	Cirugía	62	98	31	
		Leroux et al ¹⁵ 1995	55	Cirugía	17	60	0,43	
Speed	Tenopatía bicipital	Gerber & Krushell ²⁹ 1991	13	Cirugía	92			
		Park et al ⁸ 2005	552	Cirugía	40	75	1,6	
		Boileau et al ¹⁷ 2004	21	Cirugía	48			
		Leroux et al ¹⁵ 1995	55	Cirugía	63	35	0,97	
Yergason Aprensión	Tendinitis/tenosinovitis bicipital	Calis et al ⁶ 2000	125	Infiltración	32	82	1,7	
		Farber et al ³⁷ 2006	363	Cirugía	Dolor: 50	56	1,1	
Cajón anterior	Inestabilidad anterior				Aprensión: 72	96	20,2	
		Lo et al ³⁸ 2004	46	Combinación de exploración física y Rx	53	99	5,3	
		Farber et al ³⁷ 2006	363	Cirugía	Dolor: 28	71	0,97	
					Aprensión: 53	85	3,6	
Recentrado de Jobe	Inestabilidad anterior				Dolor: 30	90	3	
					Aprensión:81	92	10,4	
		Lo et al ³⁸ 2004	46	Combinación de exploración física y Rx	46	54	1	
		Speer et al ⁴⁴ 1994	100	Cirugía	Dolor: 54	44	0,96	
O'Brien	Lesión de la AAC				Aprensión: 67	99	6,7	
		Chronopoulos et al ⁵² 2004	325	Infiltración AAC	41	95	8,2	
		Walton et al ⁵³ 2004	38	Infiltración AAC	16	90	1,6	
		O'Brien et al ⁵⁴ 1998	262	Combinación de Rx, RM y cirugía	93	96	23,1	
Palpación AAC	Lesión de la AAC	Walton et al ⁵³ 2004	38	Infiltración AAC	96	10	1,07	

AAC: articulación acromioclavicular; E: especificidad; RV+: razón de verosimilitud positiva; Rx: radiografía; S: sensibilidad.

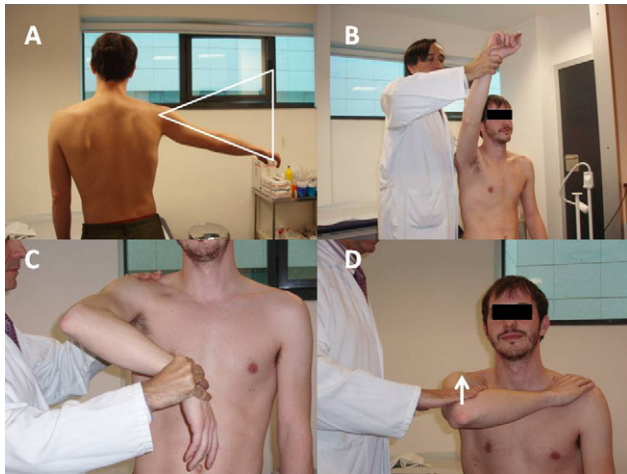


Figura 1. A) Maniobra del arco doloroso. B) Maniobra del *impingement* de Neer. C) Maniobra de Hawkins-Kennedy. D) Maniobra de Yocum.

de abducción y desaparece al superar los 120° ^{6,7} (fig. 1A). También se ha utilizado para la exploración del tendón del supraespinoso⁸.

Para el diagnóstico de pinzamiento subacromial el arco doloroso ha demostrado una sensibilidad del 74% y una especificidad del 81% comparado con la cirugía⁸. Comparado con la infiltración subacromial, su sensibilidad es del 33% y su especificidad del 81%⁶.

Maniobra del *impingement* de Neer

La maniobra de Neer consiste en la elevación pasiva del brazo en abducción, flexión y rotación interna mientras el explorador mantiene bloqueada la movilidad de la escápula (fig. 1B). Se puede realizar con el paciente en sedestación o bipedestación. El dolor aparece cuando existe conflicto anterosuperior en el espacio subacromial^{9,10}.

La utilidad diagnóstica de la maniobra de Neer ha sido evaluada en numerosos estudios tomando como referencia la infiltración subacromial, la artroscopia o las técnicas de imagen. En el estudio de Calis et al⁶, alcanzó una sensibilidad del 89% aunque con una baja especificidad del 32% para el diagnóstico del síndrome subacromial confirmado por infiltración subacromial. El 72% de los pacientes fueron correctamente clasificados y la razón de verosimilitud positiva (RV+) se situó en 1,3. En otro estudio¹¹ en el que se comparaba con los hallazgos en la artroscopia, la sensibilidad fue del 88% y la especificidad del 43%. La RV+ fue ligeramente superior, alcanzando el 1,5. Park et al⁸ encontraron una sensibilidad del 68% y una especificidad del 69% usando también como patrón oro la cirugía, con una RV+ de 2,17. Nosotros contrastamos la utilidad de la maniobra de Neer tomando como patrón oro la resonancia magnética (RM)¹². En este estudio alcanzó una sensibilidad del 68% y una especificidad del 30% con una precisión global del 55%.

Aunque la maniobra de Neer está dirigida a explorar el espacio subacromial, su utilidad para el diagnóstico de lesiones del manguito rotador también ha sido evaluada. En el estudio de Park et al⁸ la sensibilidad para detectar lesiones de manguito confirmadas por cirugía en una muestra de 522 pacientes fue del 59% y la especificidad del 47%. En el estudio de MacDonald et al¹¹ con 85 pacientes la sensibilidad fue del 83% y la especificidad del 51%.

Maniobra de Hawkins-Kennedy

Para realizar esta maniobra el explorador se sitúa de cara al paciente, le coloca el brazo en flexión de 90° con el codo en flexión de 90° y realiza una rotación interna del hombro bajando el antebrazo (fig. 1C). El descenso pasivo del antebrazo provoca dolor cuando existe conflicto anterosuperior o anterointerno¹³.

Junto con la maniobra de Neer, es la maniobra de exploración del síndrome subacromial más evaluada en los diferentes estudios. Ha demostrado una sensibilidad del 92% y 72–83% y una especificidad del 24% y 51–66% respecto a la infiltración subacromial⁶ y la artroscopia^{8,11} respectivamente. Comparada con el diagnóstico de síndrome subacromial por RM¹², su sensibilidad es del 74% y su especificidad del 40% con una precisión del 62% y una RV+ de 1,23. Park⁸ y MacDonald¹¹ también evaluaron su utilidad para el diagnóstico de las lesiones del manguito rotador. En el primer estudio alcanzó una sensibilidad del 69% y una especificidad del 48% mientras que en el estudio de MacDonald la sensibilidad fue del 88% y la especificidad del 43%.

Maniobra de Yocum

Para realizar esta maniobra el paciente coloca la mano del lado explorado sobre el hombro contralateral y eleva activamente el codo contra la resistencia de la mano del explorador sin elevar el hombro (fig. 1D). Provoca dolor cuando existe conflicto antero-interno¹⁴.

Ha sido menos estudiada que las previas. En el estudio de Leroux et al¹⁵ alcanzó una sensibilidad del 78% con respecto a la artroscopia en una muestra de 55 pacientes y en nuestro estudio¹² la sensibilidad fue del 79% y la especificidad del 40% respecto a la RM, con una precisión global del 66%. En los estudios de Calis⁶ y Park⁸ se evaluó la utilidad de la aducción horizontal, una maniobra similar a la de Yocum en la que el paciente coloca la mano del lado explorado sobre el hombro contralateral sin llegar a elevar el codo. Esta maniobra alcanzó una sensibilidad del 82% y una especificidad del 28% respecto a la infiltración subacromial⁶ y del 23 y 82% respecto a la cirugía⁸.

Maniobras de exploración del tendón del supraespinoso

Maniobra de Jobe (*Empty can test*)

El examinador se sitúa frente al paciente y coloca los brazos de este en 90° de abducción, 30° de flexión anterior y en rotación interna con el pulgar hacia abajo para posteriormente empujar el brazo hacia abajo mientras el paciente intenta mantener la posición inicial (fig. 2A). Si se produce dolor, indica tendinitis y si el brazo cae por debilidad puede tratarse de una rotura del supraespinoso¹⁶.

La sensibilidad de esta maniobra encontrada en los diferentes estudios^{8,15,17–21} se sitúa entre el 41–89% y la especificidad entre el 50–98% respecto a la cirugía. En algunos de estos estudios la maniobra se ha considerado positiva cuando producía dolor y en otros cuando se detectaba debilidad por lo que los resultados son dispares. En el estudio de Itoi et al²⁰ se valoraron ambas posibilidades y la combinación de estas. Cuando se consideró como positiva la aparición de dolor, la sensibilidad fue del 63% y la especificidad del 55%; cuando se consideró positiva la debilidad, la sensibilidad fue del 77% y la especificidad del 68%. La combinación de ambas respuestas logró una sensibilidad del 89% y una especificidad del 50% para detectar las roturas del tendón del supraespinoso confirmadas por RM. Kim et al²² también calcularon la utilidad de ambas respuestas. En este estudio demostró

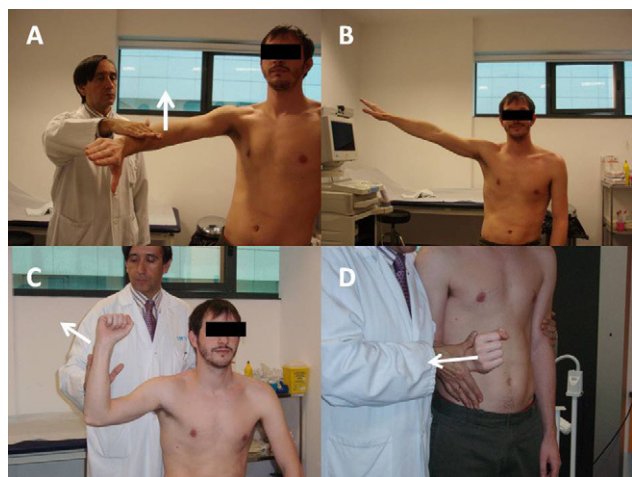


Figura 2. A) Maniobra de Jobe. B) Maniobra del brazo caído. C) Maniobra de Patte. D) Rotación externa contra resistencia.

tener una sensibilidad de 94% y una especificidad de 46% cuando se consideraba como positiva la aparición del dolor, 78 y 71% respectivamente cuando se consideraba positiva la debilidad y 99 y 43% con la combinación de ambas para el diagnóstico de las roturas, tanto parciales como completas, del tendón del supraespinoso confirmadas por RM.

El *full can test* consiste en evaluar la habilidad del paciente para resistir la presión hacia abajo sobre los brazos en 90° de abducción en el plano de la escápula y 45° de rotación externa^{20,22}. Se desarrolló como alternativa a la maniobra de Jobe o *empty can test* porque la rotación externa habitualmente causa menos dolor que la rotación interna²⁰. Si se considera la debilidad como positiva, alcanza una sensibilidad y especificidad muy similares (77–83% y 53–74% respectivamente) a cuando se considera como positiva la exacerbación del dolor (66–80% y 50–78%)^{20,22,23}.

Signo del brazo caído (*Drop arm test*)

El paciente se coloca en sedestación y realiza una abducción de 120° con el antebrazo en extensión manteniendo en esta postura la extremidad superior para luego bajarla lentamente (fig. 2B). El explorador también puede realizar en esta posición una presión contra la abducción y valorar la resistencia que opone el paciente^{6,8,24}.

Esta maniobra ha alcanzado sensibilidades muy bajas (10–35%) y especificidades muy altas (88–100%) en los diferentes estudios para el diagnóstico de las roturas del tendón del supraespinoso^{6,8,24}. La RV+ más alta fue de 5 y la alcanzó en el estudio de Calis et al⁶ para el diagnóstico de las roturas del tendón de grado Zlatkin 3.

Maniobras de exploración del tendón del infraespinoso

Maniobra de Patte

Consiste en evaluar la fuerza de la rotación externa. El paciente eleva brazo en abducción de 90° con el codo en flexión de 90° e intenta hacer una rotación externa contra la resistencia del explorador¹⁵ (fig. 2C).

Esta maniobra ha demostrado tener una sensibilidad del 92% y una especificidad de 30% para el diagnóstico de tendinitis del infraespinoso en un grupo de 55 pacientes con una RV+ de 1,31¹⁵.

Prueba del infraespinoso (rotación externa contra resistencia)

El paciente se coloca en sedestación o bipedestación con el brazo pegado al cuerpo, el codo flexionado 90° y el antebrazo en rotación neutra y se le pide que realice una rotación externa contra resistencia²⁵ (fig. 2D).

Tomando como resultado positivo la aparición del dolor esta maniobra tiene una sensibilidad entre el 42–98% y una especificidad entre el 54–98%^{8,19,23,26}, y la RV+ para el diagnóstico de roturas del infraespinoso tanto parciales como completas es de 4,20. Si se considera como positiva la debilidad, su sensibilidad mejora hasta un 84% con una especificidad del 53%²³.

Maniobras de exploración del tendón del subescapular

Signo de Napoleón

Evalúa la capacidad del paciente para mantener la palma de la mano pegada al abdomen mientras se coloca el codo en posición anterior al plano de la escápula (fig. 3A). Se puede realizar en sedestación o bipedestación. Una diferencia entre el hombro sano y el lesionado durante esta prueba puede indicar debilidad o rotura del subescapular^{27,28}.

En el estudio de Barth et al²⁷ en el que se incluyeron 68 pacientes tan solo alcanzó una sensibilidad del 25% con una especificidad del 98% y una RV+ de 11,90. En otro estudio con 16 pacientes, la sensibilidad para el diagnóstico de lesiones del subescapular fue algo mayor, alcanzando el 69%.

Maniobra de Gerber o *lift-off test*

Para realizar esta maniobra se requiere que el paciente sea capaz de realizar la rotación interna del hombro hasta poder poner la mano sobre la espalda. Habitualmente el paciente puede separar la mano del plano dorsal. El explorador fuerza la rotación interna y suelta de repente la mano (fig. 3B). Si existe rotura del subescapular, la mano golpea contra la espalda en un movimiento de portazo en la región dorso-lumbar²⁹.

Comparada con los hallazgos en la cirugía, esta maniobra alcanza unas sensibilidades muy dispares entre el 17–92% con especificidades entre el 60–98% en los diferentes estudios en los que ha sido evaluada^{15,21,23,27–29}.

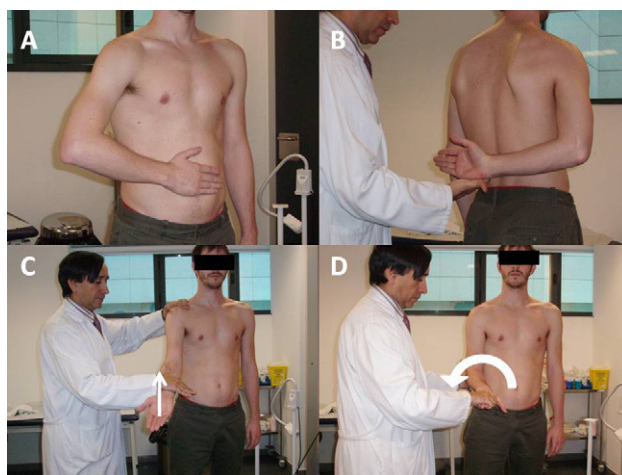


Figura 3. A) Maniobra de Napoleón. B) Maniobra de Gerber. C) Maniobra del *palm-up*. D) Maniobra de Yergason.

Maniobras de exploración del tendón de la porción larga del bíceps

Maniobra de Speed (*palm-up test*)

Para realizar esta maniobra, el examinador se sitúa frente al paciente y se opone a la antepulsión del brazo de este consistente en la flexión anterior con el hombro en rotación externa, el codo en extensión completa y la palma de la mano hacia arriba (fig. 3C). El dolor y la falta de resistencia indican tenopatía^{15,30}.

La sensibilidad de esta maniobra para detectar lesiones en la porción larga del bíceps se sitúa entre el 40–80% y su especificidad entre el 35–97%^{6,8,15,17,31}. Los mejores resultados los obtuvo en el estudio de Calis et al⁶ con una RV+ de 3,1 y una RV– de 0,9.

Maniobra de Yergason

Consiste en la supinación contra resistencia del antebrazo mientras se mantiene el hombro bloqueado y el codo pegado al tronco con una flexión de 80° (fig. 3D). El dolor en la región bicipital indica afectación del tendón del bíceps y/o su vaina³².

Esta maniobra ha alcanzado una especificidad del 87% aunque con baja sensibilidad (32%) comparada con los hallazgos en la RM⁶. La RV+ fue de 1,7 y la RV– de 0,8.

Signo de Popeye

Es indicativo de una rotura de la porción larga del bíceps. Cuando el paciente realiza la flexión del codo contra resistencia en supinación se verá cómo el vientre muscular se desplaza distalmente hacia el codo como una pelota al contraerse (fig. 4). Además, en los pacientes con rotura de la porción larga del bíceps, al hacer la flexión del codo, el antebrazo no supinará ya que este movimiento es dependiente del bíceps. La acción recaerá únicamente sobre el braquial anterior que realiza una flexión en pronación. Esta maniobra también recibe el nombre de prueba de Hueter^{33,34}.

El signo de Popeye se ha utilizado para evaluar los resultados de la cirugía del bíceps^{33,34}, pero su utilidad diagnóstica no ha sido estudiada.

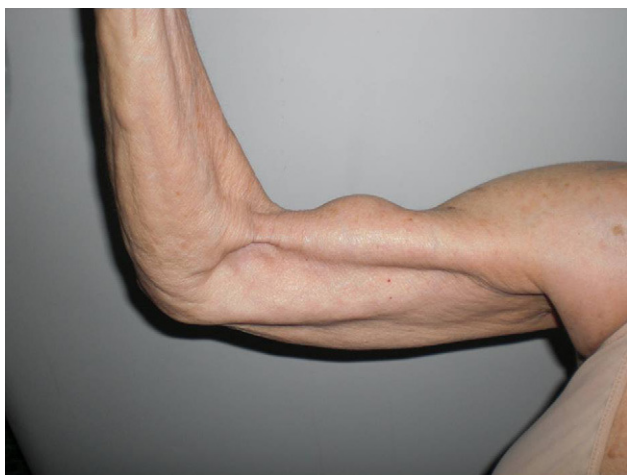


Figura 4. Signo de Popeye.

Maniobras de exploración de la inestabilidad gleno-humeral

A. Inestabilidad anterior

Prueba de aprensión (*Crank test*)

Para realizar esta maniobra el paciente debe estar en sedestación o bipedestación. El explorador se sitúa detrás y le coge el brazo llevándolo a 90° de abducción y 90° de rotación externa. Con la otra mano le sujeta el hombro con el pulgar por detrás y los dedos por delante. La prueba consiste en acentuar la rotación externa y la retropulsión con el pulgar, ejerciendo una fuerza en la cabeza humeral de atrás hacia delante. Si esto provoca dolor y/o aprensión en el paciente indica una inestabilidad anterior crónica. Para que esta maniobra sea correcta, la retropulsión y rotación externa deben ser cuidadosas, ya que existe riesgo de luxación del hombro. Los dedos de la mano controlan el desplazamiento anterior, de modo que sirven de tope. Se debe terminar la maniobra llevando el brazo en rotación interna y flexión anterior^{35,36}.

En el estudio de Farber et al³⁷ en el que se comparó con los hallazgos quirúrgicos demostró una sensibilidad del 50% con una especificidad del 56% cuando se consideraba positiva la aparición de dolor. Cuando se consideró positiva la aprensión, mejoraron tanto la sensibilidad como la especificidad al 72 y 96% respectivamente con una RV+ de 20,2 y RV– de 0,29. En el estudio de Lo et al³⁸ la aparición de dolor y/o aprensión alcanzó una sensibilidad del 53% y una especificidad del 99% para pacientes diagnosticados de inestabilidad anterior con una combinación de la exploración física y radiografías.

El test del Fulco (*Fulcrum test*) es una maniobra parecida a la prueba de aprensión, pero se realiza con el paciente tumbado con el hombro en el borde de la cama. Consiste en acentuar la rotación externa y la retropulsión con el pulgar ejerciendo una fuerza en la cabeza humeral de atrás hacia delante³⁵.

Maniobra del cajón anterior

El paciente se coloca sentado con el antebrazo reposando en el muslo y el brazo relajado. El explorador, situado detrás, sujeta la cabeza humeral entre su pulgar y el resto de los dedos y la moviliza hacia delante y hacia atrás. Este test demuestra hiperlaxitud global sin ser específico de ningún ligamento y puede dar información sobre la dirección de la inestabilidad³⁷.

En el estudio de Farber et al³⁷, en el que se incluyeron 363 pacientes, esta maniobra alcanzó una sensibilidad del 28% y una especificidad del 71% cuando se consideró como positiva la aparición de dolor. Cuando se consideró como positiva la aprensión, tanto la sensibilidad como la especificidad mejoraron alcanzando el 53 y el 85% respectivamente, y la RV+ fue de 3,6.

Hiperlaxitud inferior o «test del surco» de Neer

Para realizar esta maniobra el paciente debe situarse sentado y relajado con el codo flexionado mientras el explorador tira del codo hacia abajo. Se considera positiva cuando aparece un surco subacromial, lo que traduce una laxitud inferior o una inestabilidad multidireccional. Si es bilateral y asintomático, no se considera patológico^{39,40}.

Esta maniobra se ha utilizado preferentemente para la valoración de los resultados de la cirugía del hombro y no como test diagnóstico de la inestabilidad anterior^{41–43}.

Prueba del recentrado o recolocación de Jobe

La primera parte de la prueba es similar a la prueba de aprensión. En una segunda maniobra se coloca la palma de la mano en la cabeza humeral y se empuja ésta hacia abajo para recentrarla, con lo que desaparece el dolor y la aprensión. Esta

prueba permite diferenciar los hombros dolorosos puros sin inestabilidad y puede indicar una lesión del labrum^{37,38}.

En los estudios de Farber³⁷ y Speer⁴⁴ alcanzó una sensibilidad del 30–54% y una especificidad del 44–90% respecto a la cirugía cuando se consideró como positiva la aparición de dolor. En estos mismos estudios la sensibilidad se situó entre el 72–81% y la especificidad entre el 92–96% cuando se tomó como positiva la aprensión. En el estudio de Lo et al³⁸ en el que se evaluó conjuntamente la aparición de dolor y/o aprensión comparado con un diagnóstico clínicorradiológico de inestabilidad en 46 pacientes, la sensibilidad fue del 46% y la especificidad del 54%.

B. Inestabilidad posterior

Al igual que otras de las maniobras que exploran la inestabilidad anterior, las maniobras de inestabilidad posterior se utilizan fundamentalmente para valorar los resultados posquirúrgicos de la cirugía de hombro, no existiendo en la literatura médica datos referentes a su precisión diagnóstica.

Prueba de inestabilidad posterior

Se realiza con el paciente sentado mientras el explorador pone una mano en el omóplato y la otra en el codo. Con el codo flexionado 90°, se realiza un movimiento de flexión del brazo de 90°, rotación interna de 30° y aducción de 30°. En esta posición se imprime una compresión antero-posterior en el codo que provoca aprensión^{35,45}.

Cajón posterior de Rodineau y Rockwood

El explorador hace un gesto de movilización antero-posterior de la cabeza humeral. El desplazamiento posterior es de muy difícil interpretación, dado que cierto cajón posterior es fisiológico. En general, se valora más si la maniobra es desagradable para el paciente y hay impresión de resalte. Cuando hay un cajón posterior muy importante asociado a un cajón anterior, cabe pensar que estemos ante un cuadro de hiperlaxitud posterior^{45–47}.

Maniobra de Jerk

El brazo del paciente se sitúa en el plano sagital, a 90° de elevación y rotación interna completa. Se aplica presión sobre el codo mientras se estabiliza la escápula para provocar que la cabeza humeral se desplace hacia atrás con relación a la glenoides. Mientras que la cabeza humeral se subluxa hacia atrás, el brazo se separa hacia el plano coronal. En un paciente con inestabilidad posteroinferior, la reducción palpable de la cabeza humeral subluxada (hacia posterior) produce un crujido («jerk») detectado por el paciente y el examinador^{48,49}.

Maniobras de exploración del labrum glenoideo

Por lo general, las maniobras de exploración del labrum glenoideo son muy poco específicas. El dolor provocado por la palpación del surco bicipital es inconstante en las lesiones labrobicipitales y el dolor al retropulsar el brazo nada tiene de específico⁵⁰.

Se ha evaluado la utilidad de múltiples maniobras, inicialmente dirigidas a la exploración del manguito rotador o la inestabilidad, para la exploración del labrum glenoideo, obteniendo resultados muy dispares⁵.

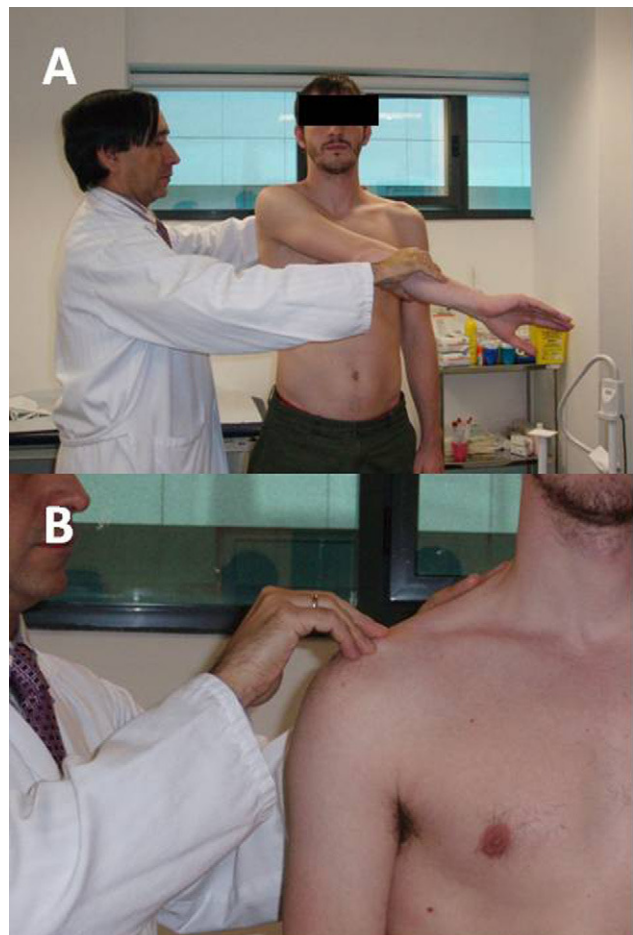


Figura 5. A) Maniobra de O'Brien. B) Palpación directa de la articulación acromioclavicular.

Maniobras de exploración de la articulación acromioclavicular (AAC)

Para la exploración de la articulación acromioclavicular se utiliza el test de O'Brien o compresión activa de la articulación. Consiste en realizar una flexión del hombro, aducción horizontal y rotación interna⁵¹ (fig. 5A). También se puede usar la presión directa de la articulación (fig. 5B).

El test de O'Brien, originalmente dirigido a explorar lesiones del labrum, ha demostrado tener una sensibilidad entre el 16–95% y una especificidad entre el 90–95% para las lesiones de la AAC con respecto a la infiltración intraarticular^{52,53}. En otro estudio⁵⁴ en el que se utilizó como patrón oro la radiografía y RM en 262 pacientes, la sensibilidad fue del 93% y la especificidad del 96% con una RV+ de 23,1.

La palpación directa de la articulación tiene una sensibilidad del 96% y una baja especificidad del 10% para el diagnóstico de las lesiones⁵³.

Conclusiones

El síndrome de hombro doloroso supone un reto diagnóstico para el clínico por la gran diversidad de etiologías posibles. No obstante, una exploración física completa, que incluya la correcta realización de las maniobras específicamente dirigidas a explorar los diferentes tendones, el labrum, la estabilidad glenohumeral o la articulación acromioclavicular permite localizar la lesión con alta precisión y en algunos casos definir su etiología. Los datos

disponibles sobre la utilidad diagnóstica de las maniobras exploratorias permiten hacer un uso juicioso de cada una de ellas así como establecer la necesidad de realizar técnicas de imagen complementarias.

Conflicto de intereses

Los autores declaran no tener ningún conflicto de intereses.

Bibliografía

1. Urwin M, Symmons D, Allison T, Brammah T, Busby H, Roxby M, et al. Estimating the burden of musculoskeletal disorders in the community: the comparative prevalence of symptoms at different anatomical sites, and the relation to social deprivation. *Ann Rheum Dis.* 1998;57:649–55.
2. Dinnes J, Loveman E, McIntyre L, Waugh N. The effectiveness of diagnostic tests for the assessment of shoulder pain due to soft tissue disorders: a systematic review. *Health Technol Assess.* 2003;7:1–166.
3. Burbank KM, Stevenson JH, Czarniecki GR, Dorfman J. Chronic shoulder pain: part I. Evaluation and diagnosis. *Am Fam Physician.* 2008;77:453–60.
4. Roquelaure Y, Ha C, Leclerc A, Touranchet A, Sauteron M, Melchior M, et al. Epidemiologic surveillance of upper-extremity musculoskeletal disorders in the working population. *Arthritis Rheum.* 2006;55:765–78.
5. Hegedus EJ, Goode A, Campbell S, Morin A, Tamaddoni M, Moorman 3rd CT, et al. Physical examination tests of the shoulder: a systematic review with meta-analysis of individual tests. *Br J Sports Med.* 2008;42:80–92. discussion.
6. Calis M, Akgun K, Birtane M, Karacan I, Calis H, Tuzun F. Diagnostic values of clinical diagnostic tests in subacromial impingement syndrome. *Ann Rheum Dis.* 2000;59:44–7.
7. Cloke DJ, Watson H, Purdy S, Steen IN, Williams JR. A pilot randomized, controlled trial of treatment for painful arc of the shoulder. *J Shoulder Elbow Surg.* 2008;17:175–215.
8. Park HB, Yokota A, Gill HS, El Rassi G, McFarland EG. Diagnostic accuracy of clinical tests for the different degrees of subacromial impingement syndrome. *J Bone Joint Surg Am.* 2005;87:1446–55.
9. Neer 2nd CS. Anterior acromioplasty for the chronic impingement syndrome in the shoulder: a preliminary report. *J Bone Joint Surg Am.* 1972;54:41–50.
10. Neer 2nd CS. Impingement lesions. *Clin Orthop Relat Res.* 1983:70–7.
11. MacDonald PB, Clark P, Sutherland K. An analysis of the diagnostic accuracy of the Hawkins and Neer subacromial impingement signs. *J Shoulder Elbow Surg.* 2000;9:299–301.
12. Silva L, Andreu JL, Munoz P, Pastrana M, Millan I, Sanz J, et al. Accuracy of physical examination in subacromial impingement syndrome. *Rheumatology (Oxford).* 2008;47:679–83.
13. Hawkins RJ, Kennedy JC. Impingement syndrome in athletes. *Am J Sports Med.* 1980;8:151–8.
14. Yocum LA. Assessing the shoulder. History, physical examination, differential diagnosis, and special tests used. *Clin Sports Med.* 1983;2:281–9.
15. Leroux JL, Thomas E, Bonnel F, Blotman F. Diagnostic value of clinical tests for shoulder impingement syndrome. *Rev Rhum Engl Ed.* 1995;62:423–8.
16. Jobe FW, Moynes DR. Delineation of diagnostic criteria and a rehabilitation program for rotator cuff injuries. *Am J Sports Med.* 1982;10:336–9.
17. Boileau P, Ahrens PM, Hatzidakis AM. Entrapment of the long head of the biceps tendon: the hourglass biceps—a cause of pain and locking of the shoulder. *J Shoulder Elbow Surg.* 2004;13:249–57.
18. Holtby R, Razmjou H. Validity of the supraspinatus test as a single clinical test in diagnosing patients with rotator cuff pathology. *J Orthop Sports Phys Ther.* 2004;34:194–200.
19. Litaker D, Pioro M, El Bilbeisi H, Brems J. Returning to the bedside: using the history and physical examination to identify rotator cuff tears. *J Am Geriatr Soc.* 2000;48:1633–7.
20. Itoi E, Kido T, Sano A, Urayama M, Sato K. Which is more useful, the “full can test” or the “empty can test,” in detecting the torn supraspinatus tendon? *Am J Sports Med.* 1999;27:65–8.
21. Hertel R, Ballmer FT, Lambert SM, Gerber C. Lag signs in the diagnosis of rotator cuff rupture. *J Shoulder Elbow Surg.* 1996;5:307–13.
22. Kim E, Jeong HJ, Lee KW, Song JS. Interpreting positive signs of the supraspinatus test in screening for torn rotator cuff. *Acta Med Okayama.* 2006;60:223–8.
23. Itoi E, Minagawa H, Yamamoto N, Seki N, Abe H. Are pain location and physical examinations useful in locating a tear site of the rotator cuff? *Am J Sports Med.* 2006;34:256–64.
24. Murrell GA, Walton JR. Diagnosis of rotator cuff tears. *Lancet.* 2001;357:769–70.
25. Cyriax J. *Textbook of orthopaedic medicine. Diagnosis of soft tissue lesions*, 8th ed. London: Baillie're Tindall; 1982. p. 127–42.
26. Walch G, Boulahia A, Calderone S, Robinson AH. The ‘dropping’ and ‘hornblower’s’ signs in evaluation of rotator-cuff tears. *J Bone Joint Surg Br.* 1998;80:624–8.
27. Barth JR, Burkhart SS, De Beer JF. The bear-hug test: a new and sensitive test for diagnosing a subscapularis tear. *Arthroscopy.* 2006;22:1076–84.
28. Scheibel M, Magosch P, Pritsch M, Lichtenberg S, Habermeyer P. The belly-off sign: a new clinical diagnostic sign for subscapularis lesions. *Arthroscopy.* 2005;21:1229–35.
29. Gerber C, Krushell RJ. Isolated rupture of the tendon of the subscapularis muscle. Clinical features in 16 cases. *J Bone Joint Surg Br.* 1991;73:389–94.
30. Beaudreuil J, Nizard R, Thomas T, Peyre M, Liotard JP, Boileau P, et al. Contribution of clinical tests to the diagnosis of rotator cuff disease: a systematic literature review. *Joint Bone Spine.* 2009;76:15–9.
31. Ardic F, Kahraman Y, Kacar M, Kahraman MC, Findikoglu G, Yorgancioglu ZR. Shoulder impingement syndrome: relationships between clinical, functional, and radiologic findings. *Am J Phys Med Rehabil.* 2006;85:53–60.
32. Yergason RM. Supination sign. *J Bone Joint Surg.* 1931;13:160.
33. Osti L, Papalia R, Del Buono A, Denaro V, Maffulli N. Comparison of arthroscopic rotator cuff repair in healthy patients over and under 65 years of age. *Knee Surg Sports Traumatol Arthrosc.* 2010.
34. Drakos MC, Verma NN, Gulotta LV, Potucek F, Taylor S, Fealy S, et al. Arthroscopic transfer of the long head of the biceps tendon: functional outcome and clinical results. *Arthroscopy.* 2008;24:217–23.
35. Tennent TD, Beach WR, Meyers JF. A review of the special tests associated with shoulder examination. Part II: laxity, instability, and superior labral anterior and posterior (SLAP) lesions. *Am J Sports Med.* 2003;31:301–7.
36. Tzannes A, Murrell GA. Clinical examination of the unstable shoulder. *Sports Med.* 2002;32:447–57.
37. Farber AJ, Castillo R, Clough M, Bahk M, McFarland EG. Clinical assessment of three common tests for traumatic anterior shoulder instability. *J Bone Joint Surg Am.* 2006;88:1467–74.
38. Lo IK, Nonweiler B, Woolfrey M, Litchfield R, Kirkley A. An evaluation of the apprehension, relocation, and surprise tests for anterior shoulder instability. *Am J Sports Med.* 2004;32:301–7.
39. Itoi E, Berglund LJ, Grabowski JJ, Naggar L, Morrey BF, An KN. Superior-inferior stability of the shoulder: role of the coracohumeral ligament and the rotator interval capsule. *Mayo Clin Proc.* 1998;73:508–15.
40. Feagin OT. Painful shoulder syndromes. *J Gen Intern Med.* 1993;8:111–2.
41. Tillander B, Lysholm M, Norlin R. Multidirectional hyperlaxity of the shoulder: results of treatment. *Scand J Med Sci Sports.* 1998;8:421–5.
42. Walch G, Agostini JY, Levigne C, Nove-Josserand L. Recurrent anterior and multidirectional instability of the shoulder. *Rev Chir Orthop Reparatrice Appar Mot.* 1995;81:682–90.
43. Merlo L. Multidirectional instabilities and hyperlaxity of the shoulder. *Ann Radiol (Paris).* 1992;35:179–83.
44. Speer KP, Hannafin JA, Altchek DW, Warren RF. An evaluation of the shoulder relocation test. *Am J Sports Med.* 1994;22:177–83.
45. Mahaffey BL, Smith PA. Shoulder instability in young athletes. *Am Fam Physician.* 1999;59:2773–82, 87.
46. Emery RJ, Mullaji AB. Glenohumeral joint instability in normal adolescents. Incidence and significance. *J Bone Joint Surg Br.* 1991;73:406–8.
47. McQuade KJ, Shelley I, Cvitkovic J. Patterns of stiffness during clinical examination of the glenohumeral joint. *Clin Biomech (Bristol, Avon).* 1999;14:620–7.
48. Kim SH, Park JC, Park JS, Oh I. Painful jerk test: a predictor of success in nonoperative treatment of posteroinferior instability of the shoulder. *Am J Sports Med.* 2004;32:1849–55.
49. Cuellar R, Gonzalez J, de la Herran G, Usabiaga J. Exploration of glenohumeral instability under anesthesia: the shoulder jerk test. *Arthroscopy.* 2005;21:672–9.
50. Naredo-Sánchez E, Fernández Fernández-Arroyo JM. Exploración del hombro. En: Carbonell Abelló J, editor. *Semiología de las Enfermedades Reumáticas*. Madrid: Editorial Médica Panamericana; 2006. p. 275–2.
51. Green RA, Taylor NF, Mirkovic M, Perrott M. An evaluation of the anatomic basis of the O'Brien active compression test for superior labral anterior and posterior (SLAP) lesions. *J Shoulder Elbow Surg.* 2008;17:165–71.
52. Chronopoulos E, Kim TK, Park HB, Ashenbrenner D, McFarland EG. Diagnostic value of physical tests for isolated chronic acromioclavicular lesions. *Am J Sports Med.* 2004;32:655–61.
53. Walton J, Mahajan S, Paxinos A, Marshall J, Bryant C, Shnier R, et al. Diagnostic values of tests for acromioclavicular joint pain. *J Bone Joint Surg Am.* 2004;86-A:807–12.
54. O'Brien SJ, Pagnani MJ, Fealy S, McGlynn SR, Wilson JB. The active compression test: a new and effective test for diagnosing labral tears and acromioclavicular joint abnormality. *Am J Sports Med.* 1998;26:610–3.
55. Bak K, Fauno P. Clinical findings in competitive swimmers with shoulder pain. *Am J Sports Med.* 1997;25:254–60.