



LESIONES DE LA MUCOSA ORAL

Blancas y rojas

ANA GARCÉS LÓPEZ R4 MFYC CS

Rafalafena

Tutor: Manuel Batalla Sales



Las lesiones de la mucosa oral son relativamente frecuentes.
Amplia gama de lesiones con pronóstico muy diferente.

Imprescindible realizar una buena **anamnesis y exploración física**.

ANAMNESIS:

- Enfermedades de base (autoinmunes, inmunodeficiencias...)
- Patología previa de la cavidad oral, antecedentes de manipulación o intervención dental
 - Prótesis, férulas...
 - Tratamiento habitual
- Hábitos tóxicos, en especial el consumo de tabaco
 - Ocupación
- Prácticas sexuales de riesgo
- Posibilidad de embarazo

¿Y sobre la lesión?

- Inicio de aparición
- Regiones que afecta, ¿Presenta lesiones fuera de la cavidad oral?
- Síntomas asociados: dolor, picor, sangrado a la manipulación, fiebre, procesos infecciosos intercurrentes, pérdida de peso...
- Evolución/progresión



LESIONES BLANCAS Y ROJAS

01

REACTIVAS

Queratosis friccional
Paladar del fumador
Leucoplasia

03

INMUNOLOGICAS

Liquen plano
LES

02

INFECCIOSAS

Candidiasis
Papiloma VPH
Leucoplasia oral vellosa

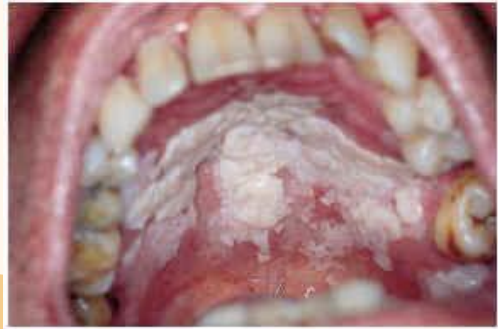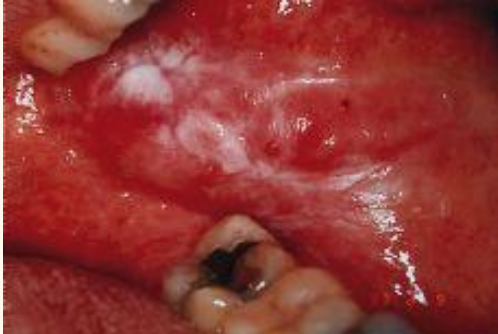04

NEOPLASICAS

Queilitis actinica
Carcinoma epidermoide

REACTIVAS:

Queratosis friccional
Paladar del fumador
Leucoplasia



QUERATOSIS FRICCIONAL: el roce mantenido produce **hiperqueratosis.**

En cualquier zona de la mucosa.
Preguntar por dentaduras, férulas, bruxismo...

Tratamiento → eliminación del factor precipitante.

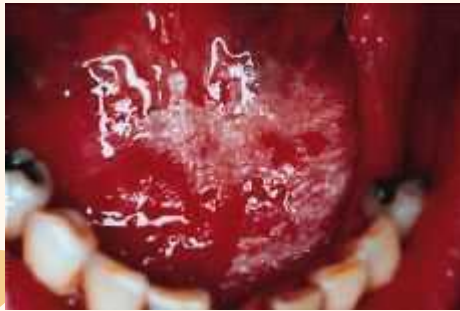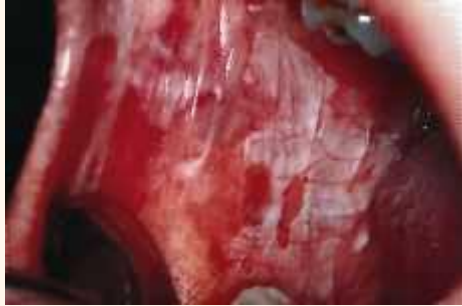DD con leucoplasia.

**PALADAR DEL FUMADOR:
(leucoqueratosis nicotínica).**

Fumadores de pipa y puro.
Paladar de color blanquecino-grisáceo con un aspecto cuarteado y un punteado rojizo

REACTIVAS:

Queratosis friccional
Paladar del fumador
Leucoplasia



LEUCOPLASIA: (homogénea y NO homogénea)

Causas: tabaco, alcohol, VPH y la cándida.

-Homogénea: lesión blanca, bien delimitada, de superficie uniforme y en ocasiones cuarteada. Muy poco sintomática.

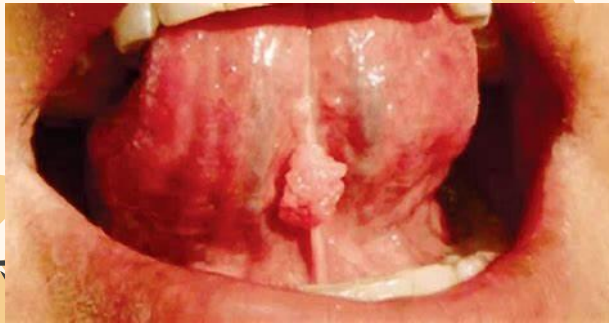
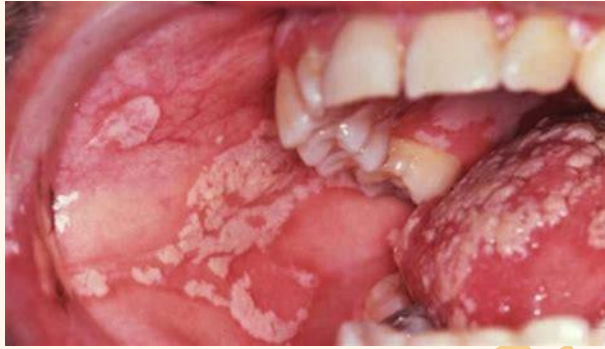-NO homogénea: color no uniforme (blanco y rojo) y/o una forma exofítica o verrugosa. Eritroleucoplasia.

Lesión precancerosa

Malignización: no homogéneo, localización en el suelo de la boca y lengua y la presencia de displasia epitelial. Otros factores: tamaño, tiempo de evolución las no relacionadas con el tabaco.

INFECCIOSAS:

Candidiasis
Papiloma VPH
Leucoplasia oral vellosa

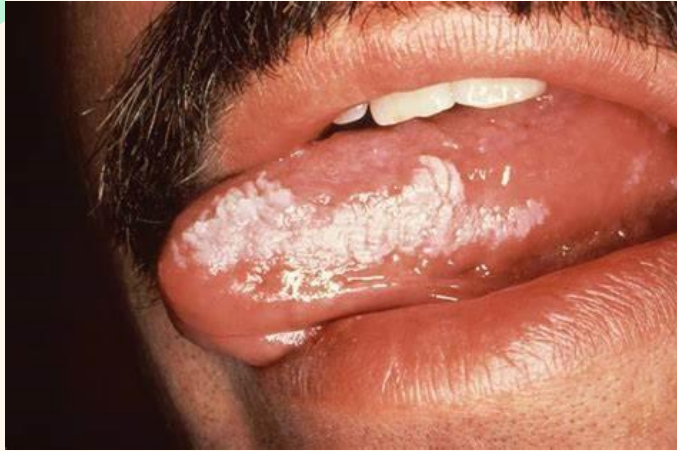

CANDIDIASIS: grumos blanquecinos, pequeños, redondeados, que tienden a confluir, y se **desprenden** fácilmente al raspado dejando un área rojiza. Factores de riesgo: inmunodeprimido, fármacos, DM...

PAPILOMA HUMANO: lesiones exofíticas hiperplásicas epiteliales con un color blanco o rosado, y múltiples proyecciones superficiales. Relaciones sexuales. ITS

INFECCIOSAS:

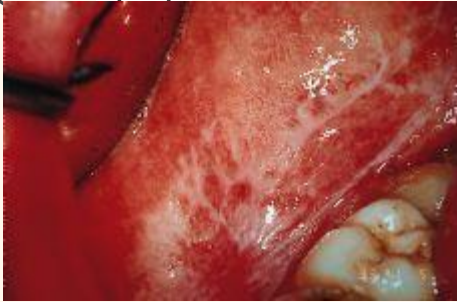Candidiasis
Papiloma VPH
Leucoplasia oral vellosa



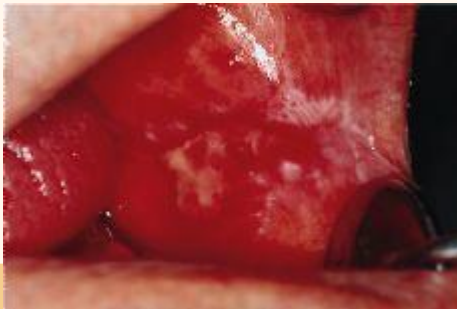LEUCOPLASIA ORAL VELLOSA:

líneas blancas, localizadas de forma **bilateral** a lo largo de los bordes laterales de la lengua y **no** pueden ser **desprendidas** con el raspado. Parece estar causada por **el virus de Epstein-Barr** y fue considerada patognomónica de los pacientes VIH (+). También en transplanados, quimioterapia....

INMUNOLÓGICAS:



Liquen plano reticulado



Liquen erosivo

Liquen plano
LES

LIQUEN PLANO: enfermedad mucocutánea de etiología desconocida que se caracteriza por su polimorfismo.

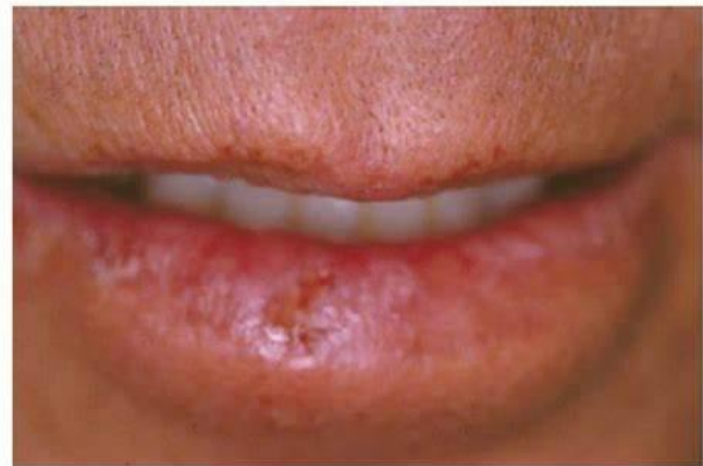Liquen blanco: es el más típico. Líneas blancas (estrías de Wickham) y que dibujan una red.

Liquen rojo: lesiones atrófico/erosivas que coexisten con lesiones blancas. Es sintomático. Relacionado con hepatopatía. Puede evolucionar a cáncer.

Se han descrito algunos fármacos como desencadenantes de **reacciones liquenoides** como los betabloqueantes, ansiolíticos o sales de oro.

NEOPLÁSICA:

Queilitis actínica
Carcinoma epidermoide



QUEILITIS ACTÍNICA:

(queratosis actínica en labio).
Importante en la historia clínica, el antecedente de exposición solar.

CÁNCER ESCAMOSO (factores de riesgo: tabaco, alcohol, VPH)
Presenta polimorfismo clínico, a tener en cuenta, características como: bordes irregulares, sobreelevados, ulceración, dolor, sangrado, crecimiento acelerado...

TIPS PARA IDENTIFICARLOS

Anamnesis:

- Hábitos: mordeduras, cepillado enérgico, férulas, prótesis... → queratosis
- Grupo de riesgo de SIDA → leucoplasia vellosa, candidiasis.
- Lesiones en la piel → liquen, lupus.
- Consumo de tabaco → leucoplasia.
- Déficits, inmunosupresión, CC → candidiasis.
- Medicamentos (sales de oro, AINEs,) → reacción liquenoide.

Exploración:

- ¿Se desprende? → candidiasis, quemadura.
- Bilateral yugal → leucoplasia
- Forma reticular → liquen plano
- En placa → leucoplasia, liquen.
- Forma exofítica → papiloma, leucoplasia.
- Induración, dolor, sangrado, irregular → carcinoma



MANEJO DIAGNÓSTICO- TERAPÉUTICO:



IMPRESINDIBLE anamnesis,
exploración física.
BIOPSIA



TRATAMIENTO:
Higiene bucal
Retirada de factores precipitantes
Infecciones → tratamiento específico
EXÉRESIS





MUCHAS GRACIAS
¿DUDAS?
